

FILIERE PATIENT TRAUMATISE GRAVE

Dr FORATO Mickael
SAMU 67

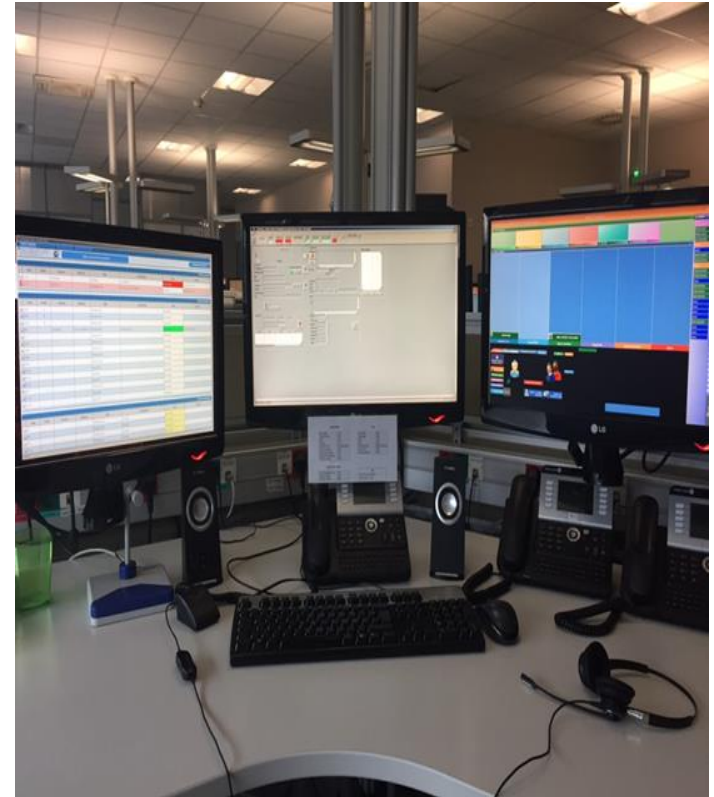
Urgences médico chirurgicales adultes
Hautepierre

27 Septembre 2018



Cas Clinique

- A 23h40, vous recevez un appel d'un témoin d'un accident de la circulation.
- Il s'agit d'une collision entre une voiture et un poids lourd sur une route départementale.
- Le choc aurait été violent, avec une voiture très endommagée.
- Les informations sont pauvres hormis le fait que le conducteur serait inconscient au volant de sa voiture.





BILAN CIRCONSTANCIEL

- 2 véhicules impliqués
- Cinétique estimée 110 km/h (limite autorisée 80km/h)
- Choc frontal, chauffeur du camion se serait endormi
- Voiture très endommagée, airbags déclenchés
- Voiture: 3 victimes (2 UA, 1UR)
- Camion: 1 victime (1 UR)

BILAN LESIONNEL (Voiture)

Patient 1

- 34 ans
- Conducteur
- GCS 6 (Y1, V1, M4)
- SaO2 84%, remonte à 90% MHC
- PA 80/40 mmHg, Fc 124
- TC avec plaie du scalp hémorragique de 12 cm
- Déformation thoracique gauche, emphysème SC
- Déformation membre inférieur droit
- Trace de ceinture thoraco-abdominale

Patient 2

- 28 ans
- Passager avant
- Ejecté au travers du pare brise
- Ceinture de sécurité intacte
- Retrouvé décédé à 8 m du véhicule

Patient 3

- 19 ans
- Passager arrière gauche
- GCS 14 (Y4, V4, M6), confus, dermabrasion frontale
- PA 140/70 mmHg, Fc 105/min
- SaO2 98% AA, Fr 18/min
- Trace de ceinture abdomino pelvienne
- Pas de plaintes particulières, anxieux

BILAN LESIONNEL (Camion)

Patient 4

- 44 ans
- Sorti seul du camion
- Cervicalgies isolées
- PA 180/80mmHg, Fc 74, SaO2 96%
- Pas d'autres plaintes

PROBLEMATIQUE

- Même circonstances, patients différents
- Orientation pour prise en charge adaptée à la gravité d'un patient traumatisé grave

TRIAGE